

Terapia chirurgica trans-cranica non invasiva mediante ultrasuoni focalizzati guidati da risonanza magnetica per il trattamento di disturbi neurologici

CESARE GAGLIARDO¹, LAURA GERACI¹, ALESSANDRO NAPOLI², ANTONELLA GIUGNO³, ANDREA CORTEGIANI⁴, DANILO CANZIO⁴, ANTONELLO GIARRATANO⁴, ANGELO FRANZINI⁵, DOMENICO GERARDO IACOPINO³, CARLO CATALANO², MASSIMO MIDIRI¹

¹Sezione di Scienze Radiologiche, Dipartimento di Biopatologia e Biotecnologie Mediche, Università di Palermo; ²Dipartimento di Scienze Radiologiche, Oncologiche e Anatomo-Patologiche, Sapienza Università di Roma; ³Unità Operativa Complessa di Neurochirurgia, Dipartimento di Biomedicina Sperimentale e Neuroscienze Cliniche, Università di Palermo; ⁴Sezione di Anestesia, Analgesia, Rianimazione e Terapia Intensiva, Dipartimento di Biopatologia e Biotecnologie Mediche, Università di Palermo; ⁵Unità Operativa di Neurochirurgia III, Fondazione IRCCS Istituto Neurologico Carlo Besta, Milano.

Pervenuto il 16 febbraio 2016. Accettato senza richiesta di revisione il marzo 2016.

Riassunto. Negli anni passati le applicazioni non invasive degli ultrasuoni focalizzati guidati da risonanza magnetica per il trattamento dei disturbi neurologici sono state ostacolate da limiti tecnici oggi finalmente superati. In Italia, nel corso del 2015, sono stati effettuati i primi trattamenti utilizzando per la prima volta al mondo un comune scanner di risonanza magnetica da 1.5T. I risultati a oggi ottenuti con questa nuova metodica e le sue future possibili applicazioni sono molto promettenti e aprono la strada verso nuove opzioni terapeutiche, sicure ed efficaci, un tempo impensabili.

Parole chiave. Ablazione mediante ultrasuoni focalizzati ad alta intensità, chirurgia mediante ultrasuoni focalizzati guidati da risonanza magnetica (MRgFUS), chirurgia transcranica mediante ultrasuoni focalizzati guidati da risonanza magnetica (tcMRgFUS), dolore neuropatico, malattia di Parkinson, neurochirurgia funzionale, radiologia interventistica in risonanza magnetica, tecniche ablativo, tremore essenziale.

Non-invasive trans-cranial magnetic resonance imaging-guided focused ultrasound surgery to treat neurologic disorders.

Summary. In past years non-invasive clinical applications of magnetic resonance-guided focused ultrasound for the treatment of neurological disorders have been hampered by technical limitations that today have been finally overcome. In 2015, for the first time in the world, the very first treatments have been performed in Italy by the use of an affordable 1.5T magnetic resonance unit. The clinical results obtained to date and all the future possible applications are very promising and pave the way towards safe and effective treatment options once unthinkable.

Key words. Ablation techniques, essential tremor, functional neurosurgery, high-intensity focused ultrasound ablation, interventional magnetic resonance imaging, magnetic resonance-guided focused ultrasound surgery (MRgFUS), neuropathic pain, Parkinson disease, trans-cranial magnetic resonance-guided focused ultrasound surgery (tcMRgFUS).

Introduzione

La terapia chirurgica mediante ultrasuoni focalizzati guidati da risonanza magnetica (Magnetic Resonance guided Focused Ultrasounds Surgery - MRgFUS) è una moderna e promettente tecnica ablativa non invasiva che si sta sempre più diffondendo come valida metodica alternativa o complementare ad altre opzioni terapeutiche convenzionali quali la chirurgia, la radiochirurgia, l'ablazione con radiofrequenze, laser o microonde, e la crioablazione¹.

L'MRgFUS sfrutta il potere ablativo degli ultrasuoni focalizzati ad alta intensità (High Intensity Focused Ultrasounds - HI-FU)². Questi sono in grado di depositare, nel punto in cui vengono fatti convergere, una quantità di energia tale da indurre un aumento di temperatura locale con conseguente termo-

ablazione del tessuto bersaglio. Per generare danni permanenti (denaturazione delle proteine e necrosi coagulativa), è necessario tuttavia che un tessuto raggiunga una certa soglia termica; se questa non viene superata, il tessuto esposto agli HI-FU tenderà a recuperare vitalità. Vi è un legame esponenziale tra temperatura e tempo di ablazione: l'aumento di solo pochi gradi di temperatura riduce in maniera esponenziale il tempo di esposizione necessario per indurre la completa ablazione del tessuto (per es., l'esposizione a una temperatura di 50 °C induce un'ablazione tissutale completa in 10s, mentre a 56 °C sarà necessaria un'esposizione di un solo secondo per il medesimo risultato)³. La pianificazione e il monitoraggio delle procedure MRgFUS avvengono sotto la guida della risonanza magnetica (Magnetic Resonance - MR): metodica di diagnostica per immagini a oggi in grado di offrire la migliore risoluzione di

contrasto per i tessuti molli senza compromessi dal punto di vista della risoluzione spaziale e sempre più spesso utilizzata per procedure interventistiche imaging-guidate⁴. La MR, grazie ad apposite sequenze, consente inoltre di effettuare il calcolo in tempo reale di mappe termiche dell'area sottoposta al trattamento⁵. Il risultato è una metodica ablativa non invasiva sicura ed efficace¹.

Le applicazioni più diffuse – alcune delle quali già certificate dalla CE e dall'FDA per l'uso clinico – di questa promettente tecnica sono la palliazione del dolore da metastasi ossee⁶ e il trattamento dell'osteoma osteoide⁷ e dei fibromi uterini sintomatici^{8,9}. In letteratura sono, inoltre, già disponibili le prime evidenze di applicazioni sperimentali su patologie degenerative (sindrome delle faccette articolari dolorose¹⁰) e neoplasie di altri distretti quali pancreas¹⁰, fegato¹², prostata¹³ e mammella¹⁴.

Sebbene le prime applicazioni degli HI-FU nell'ambito delle neuroscienze risalgano ormai allo scorso secolo¹⁵, la presenza del tavolo cranico ha da sempre rappresentato un annoso problema (le prime esperienze prevedevano infatti delle craniotomie per consentire agli HI-FU di raggiungere con precisione il tessuto cerebrale). Solo i più recenti sviluppi tecnologici hanno fatto sì che le distorsioni subite dai fasci HI-FU al passaggio attraverso il tavolo cranico e il pericoloso innalzamento della temperatura che il tavolo cranico stesso subisce quando attraversato dagli ultrasuoni non rappresentassero più un ostacolo insormontabile.

Da qualche anno, grazie all'utilizzo di nuovi e più potenti trasduttori HI-FU phased array allocati all'interno di un casco dedicato, dotato di un apposito sistema di raffreddamento, è possibile effettuare trattamenti di alcuni disordini neurologici attraverso cute e tavolo cranico perfettamente integri, utilizzando la MR per pianificare e monitorare la procedura (transcranial MRgFUS, tcMRgFUS)¹⁶.

La prima apparecchiatura sul territorio nazionale per trattamenti tcMRgFUS (sistema ExAblate 4000, InSightec Ltd. - Haifa, Israel) è stata installata presso la Sezione di Scienze Radiologiche dell'AOUP Giaccone di Palermo nel contesto del Programma Operativo Nazionale 2007-3013 (PONa3_00011) che vede come capofila il Dipartimento di Scienze Radiologiche, Oncologiche e Anatomo-Patologiche della Sapienza Università di Roma. Si tratta, inoltre, della prima apparecchiatura in assoluto mai installata su un comune scanner MR da 1.5T (Signa HDxt, GE Medical System - Milwaukee, Wisconsin, USA); nei pochi altri centri in cui si effettuano trattamenti tcMRgFUS, vengono infatti utilizzati scanner MR da 3.0T¹⁷⁻¹⁹.

Nel corso del primo anno di utilizzo (2015) sono stati effettuati i primi trattamenti di neurochirurgia funzionale su pazienti con disordini neurologici quali tremore essenziale (Essential Tremor - ET), Parkinson idiopatico unilaterale prevalentemente tremorigeno (Parkinson's Disease - PD) e dolore neuropatico (Neuropathic Pain - NP) (tabella 1).

Tabella 1. tcMRgFUS: applicazioni certificate* e principali applicazioni sperimentali.

| | Certificazione CE* | Applicazioni sperimentali |
|--|--------------------|---------------------------|
| Tremore essenziale | ✓ | |
| Parkinson idiopatico unilaterale prevalentemente tremorigeno | ✓ | |
| Dolore neuropatico | ✓ | |
| Nevralgia trigeminale | | ✓ |
| Ictus cerebrale emorragico | | ✓ |
| Disordini psichiatrici | | ✓ |
| Tumori cerebrali | | ✓ |
| Drug delivery | | ✓ |

* per ablazioni termiche su talamo, sub-talamo e pallido (CE mark of conformity n°2110597CE01).

Descrizione del trattamento

Il giorno del trattamento, previa completa e accurata epilazione del capo, al paziente verrà posizionato un frame stereotassico MR compatibile. Una volta in sala MR, il paziente sarà fatto sdraiare su di un lettino dedicato dove è allocato il casco che viene fissato al frame del paziente e la cui superficie interna è costituita da 1024 trasduttori HI-FU phased array. Posizionato il capo del paziente all'interno del casco, questo viene isolato grazie a un'apposita membrana che consente al sistema di raffreddamento di far circolare acqua opportunamente degasata e raffreddata tra la superficie del capo del paziente esposta agli HI-FU e i trasduttori del casco stesso.

Durante il trattamento il paziente è vigile ("awake surgery"), gli viene somministrata esclusivamente una blanda sedazione (Wilson Sedation Score tra 2 e 3) e, grazie al suo feedback, la sede del trattamento viene ottimizzata caso per caso. Dopo aver identificato la sede ottimale del trattamento utilizzando fasci HI-FU a bassa energia in grado di dare un beneficio clinico senza tuttavia indurre lesioni cerebrali permanenti (sonicazioni di 10-20s, temperature comprese tra 38° e 45°C), vengono effettuate alcune ulteriori sonicazioni utilizzando fasci HI-FU di energia progressivamente crescente per indurre una lesione cerebrale permanente nel target prescelto ($\geq 50-55$ °C) (figura 1).

La tcMRgFUS, utilizzando la MR per il planning e il monitoraggio "live" della procedura, rappresenta una metodica con un altissimo profilo di sicurezza. A differenza di altre tecniche neurochirurgiche convenzionali quali la stimolazione cerebrale profonda (Deep Brain Stimulation - DBS) o le radiofrequenze (RF), la tcMRgFUS non è una metodica invasiva, ha rischi virtualmente inesistenti di complicanze quali emorragie e/o infezioni e non richiede lunghe de-

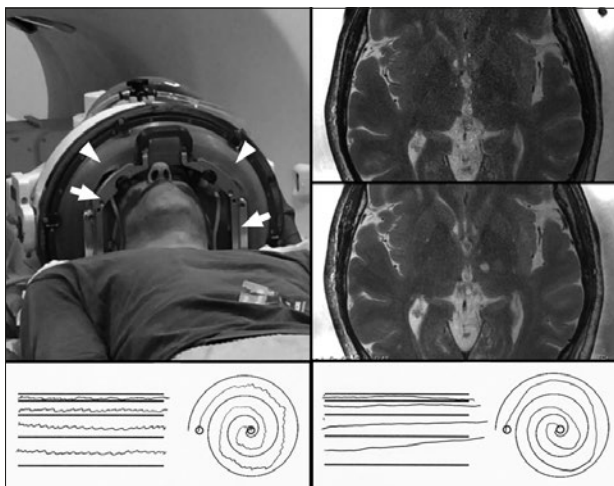


Figura 1. In alto a sinistra: paziente con tremore posizionato sul lettino MR dedicato subito prima dell'inizio della procedura (freccie: frame stereotassico; teste di freccia: membrana che isola la superficie del capo del paziente esposta agli HI-FU quando il casco tcMRgFUS viene repleto d'acqua degassata). In alto a destra: immagine T2 pesata Fast Recovery Fast Spin Echo (FRFSE) ad alta risoluzione (2 mm di spessore) su piano assiale parallelo alla linea bi-commessurale, acquisita all'inizio della procedura per pianificare il trattamento di talamotomia sinistra (target: *nucleus ventralis intermedius*, VIM). A destra al centro: stessa immagine acquisita al termine dell'ultima sonicazione ad alta energia: è ben apprezzabile la millimetrica area lesionale (iperintensa) nel target prefissato. In basso a sinistra e a destra: test di grafia eseguiti con paziente sul lettino MR rispettivamente prima dell'inizio della procedura e immediatamente dopo l'ultima sonicazione.

genze post-trattamento (nella nostra esperienza non si sono registrate complicanze intra- e post-procedurali e la dimissione è avvenuta tra le 24 e le 48h successive al trattamento). Rispetto ad altre tecniche non invasive come la radiochirurgia (CyberKnife), non si utilizzano radiazioni ionizzanti, il beneficio clinico è immediato e duraturo ed è possibile ottimizzare il target del trattamento rispetto alle comuni coordinate degli atlanti stereotassici caso per caso grazie al feedback del paziente durante le sonicazioni a più bassa energia prima di indurre una lesione cerebrale permanente.

Conclusioni

La tcMRgFUS è certamente una tra le più promettenti metodiche introdotte in medicina negli ultimi anni e le sue future possibili applicazioni cliniche sono in continuo aumento (tra le altre: nevralgia trigeminale²⁰, ictus cerebrale emorragico²¹, disordini psichiatrici quali il disturbo ossessivo-compulsivo²², ablazione tumori cerebrali²³ e induzione di una temporanea permeabilità della barriera emato-encefalica per il "drug delivery" nei tumori cerebrali²⁴). Specie utilizzando i più economici e diffusi scanner MR da 1.5T, le possibili ricadute a medio-lungo termine, sia sull'accessibilità dei pazienti al trattamento sia sui costi per

il SSN, potrebbero inoltre essere notevoli considerando anche gli alti costi per l'installazione di tali sistemi e la necessità di una squadra di personale altamente qualificato.

Conflitto di interessi: gli autori dichiarano l'assenza di conflitto di interessi.

Bibliografia

1. Napoli A, Anzidei M, Ciolina F, et al. MR-guided high-intensity focused ultrasound: current status of an emerging technology. *Cardiovasc Intervent Radiol* 2013; 36: 1190-203.
2. Lynn JG, Zwemer RL, Chick AJ. The biological application of focused ultrasonic waves. *Science* 1942; 96: 119-20.
3. Sapareto SA, Dewey WC. Thermal dose determination in cancer therapy. *Int J Radiat Oncol Biol Phys* 1984; 10: 787-800.
4. Hushek SG, Martin AJ, Steckner M, Bosak E, Debbins J, Kucharzyk W. MR systems for MRI-guided interventions. *J Magn Reson Imaging* 2008; 27: 253-66.
5. Rieke V, Butts Pauly K. MR thermometry. *J Magn Reson Imaging* 2008; 27: 376-90.
6. Napoli A, Anzidei M, Marincola BC, et al. MR imaging-guided focused ultrasound for treatment of bone metastasis. *Radiographics* 2013; 33: 1555-68.
7. Geiger D, Napoli A, Conchiglia A, et al. MR-guided focused ultrasound (MRgFUS) ablation for the treatment of nonspinal osteoid osteoma: a prospective multicenter evaluation. *J Bone Joint Surg Am* 2014; 96: 743-51.
8. Hesley GK, Gorny KR, Woodrum DA. MR-guided focused ultrasound for the treatment of uterine fibroids. *Cardiovasc Intervent Radiol* 2013; 36: 5-13.
9. Vernuccio F, Geraci L, Genova C, et al. Magnetic Resonance guided Focused Ultrasound Surgery (MRgFUS) for uterine fibroids: our experience on patients' eligibility. *European Society of Radiology EPOS ECR2014/C-2015*. doi: 10.1594/ecr2014/C-2105.
10. Weeks EM1, Platt MW, Gedroyc W. MRI-guided focused ultrasound (MRgFUS) to treat facet joint osteoarthritis low back pain: case series of an innovative new technique. *Eur Radiol* 2012; 22: 2822-35.
11. Anzidei M, Marincola BC, Bezzi M, et al. Magnetic resonance-guided high-intensity focused ultrasound treatment of locally advanced pancreatic adenocarcinoma: preliminary experience for pain palliation and local tumor control. *Invest Radiol* 2014; 49: 759-65.
12. Anzidei M, Napoli A, Sandolo F, et al. Magnetic resonance-guided focused ultrasound ablation in abdominal moving organs: a feasibility study in selected cases of pancreatic and liver cancer. *Cardiovasc Intervent Radiol* 2014; 37: 1611-7.
13. Napoli A, Anzidei M, De Nunzio C, et al. Real-time magnetic resonance-guided high-intensity focused ultrasound focal therapy for localised prostate cancer: preliminary experience. *Eur Urol* 2013; 63: 395-8.
14. Cavallo Marincola B, Pediconi F, Anzidei M, et al. High-intensity focused ultrasound and malignancy: non-invasive treatment of benign and malignant lesions. *Expert Rev Med Devices* 2015; 12: 191-9.
15. Fry WJ, Barnard JW, Fry EJ, et al. Ultrasonic lesions in the mammalian central nervous system. *Science* 1955; 122: 517-8.
16. Jagannathan J, Sanghvi NT, Crum LA, et al. High-intensity focused ultrasound surgery of the brain: part 1: a historical perspective with modern applications. *Neurosurgery* 2009; 64: 201-10; discussion 210-1.

17. Jeanmonod D, Werner B, Morel A, et al. Transcranial magnetic resonance imaging-guided focused ultrasound: noninvasive central lateral thalamotomy for chronic neuropathic pain. *Neurosurg Focus* 2012; 32: E1.
18. Elias WJ, Huss D, Voss T, et al. A pilot study of focused ultrasound thalamotomy for essential tremor. *N Engl J Med* 2013; 369: 640-8.
19. Na YC, Chang WS, Jung HH, Kweon EJ, Chang JW. Unilateral magnetic resonance-guided focused ultrasound pallidotomy for Parkinson disease. *Neurology* 2015; 85: 549-51.
20. Monteith SJ, Medel R, Kassell NF, et al. Transcranial magnetic resonance-guided focused ultrasound surgery for trigeminal neuralgia: a cadaveric and laboratory feasibility study. *J Neurosurg* 2013; 118: 319-28.
21. Monteith SJ, Harnof S, Medel R, et al. Minimally invasive treatment of intracerebral hemorrhage with magnetic resonance-guided focused ultrasound. *J Neurosurg* 2013; 118: 1035-45.
22. Jung HH, Kim SJ, Roh D, et al. Bilateral thermal capsulotomy with MR-guided focused ultrasound for patients with treatment-refractory obsessive-compulsive disorder: a proof-of-concept study. *Mol Psychiatry* 2015; 20: 1205-11.
23. Coluccia D, Fandino J, Schwyzer L, et al. First noninvasive thermal ablation of a brain tumor with MR-guided focused ultrasound. *J Ther Ultrasound* 2014; 2: 17.
24. Etame AB, Diaz RJ, Smith CA, Mainprize TG, Hynynen K, Rutka JT. Focused ultrasound disruption of the blood-brain barrier: a new frontier for therapeutic delivery in molecular neurooncology. *Neurosurg Focus* 2012; 32: E3.

Indirizzo per la corrispondenza:
Dott. Cesare Gagliardo
Sezione di Scienze Radiologiche
Dipartimento di Biopatologia e Biotecnologie Mediche
Università di Palermo
Via del Vespro 129
90127 Palermo
E-mail: cesare.gagliardo@unipa.it